CT にてスリガラスのような淡い陰影を伴う肺がん

１．特徴

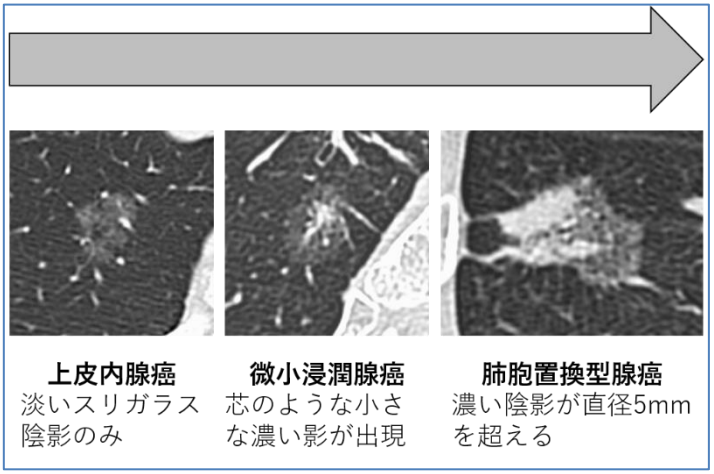

肺がんと言っても、実はその中にたくさんの分類があります。治りやすい肺がんや再発転移しやすい肺がんがあり、治療法が異なることもあります。あなたの「肺がん」は比較的治りやすいタイプの腺癌です（もしくはその可能性が高いです）。

このようなタイプの肺がんは、CT の図に示すように、最初はスリガラス様の淡い影だけが発生します。その中に小さな濃い影が発生し、その濃い影が徐々に大きくなり、悪性度が増していきます。

２．体幹部定位放射線治療後の治療成績と画像変化

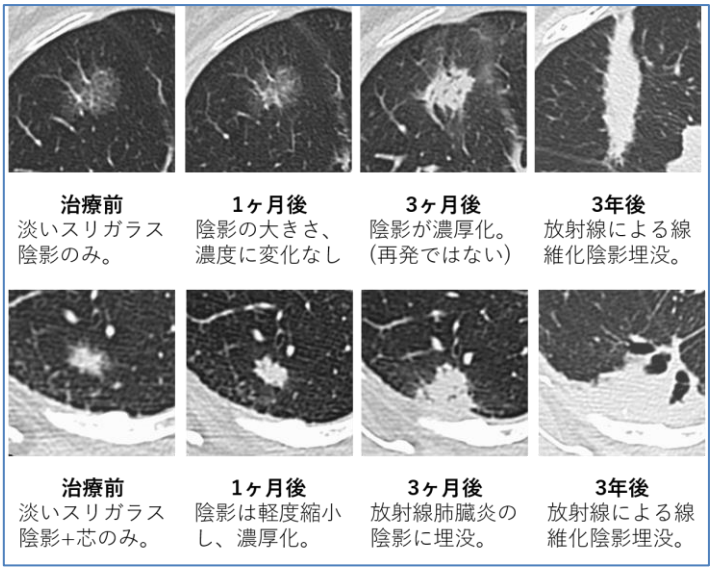

スリガラス様の淡い影をもつ肺がんに対する体幹部定位放射線治療の治療成績は良好です。当院での局所制御率(照射部位が再発しない割合)はほぼ 100%です。また、リンパ節や他の臓器に転移を起こす頻度も極めてまれです。

患者さんは治療が終わったら、すみやかに影が小さくなって、消失することを期待するでしょう。しかし、このような肺がんに放射線治療を行った後でも影の大きさはほとんど変わりません。治療後 1-3 ヶ月後には、影の大きさは変わらず、影が濃くなることが典型的です。(図の 2 症例)。その後、放射線肺臓炎が周りに生じて、影が埋まってしまいます。1 年くらい経過すると放射線治療を受けた傷痕（線維化）が残り、その状態で落ち着きます。医師は診察ごとにあらためてその状況や今後の見通しを説明していきます。局所制御率がほぼ 100%と極めて高いことを心において、必要以上に不安にならずにお過ごしいただけると幸いです。

大船中央病院　放射線治療センター